

Ukoliko se ne prepozna, zanemeri ili ostavi nelečenom, aortna stenoza ima slično lošu prognozu kao pojedini oblici kancera, preživljavanje između 2-4 godine u zavisnosti od ispoljavanja simptoma odnosno stadijuma bolesti. Indikacija za zamenu/implantaciju aortnog zaliska predstavljena je u vodičima dobre prakse (*guidelines*) i obuhvata konvencionalnu, klasičnu zamenu zaliska hirurškim putem , kao i perkutanu, TAVI proceduru.



Dr Nikola Zarić, Schüchtermann Klinik, Bad Rothenfelde, Nemačka

Minimalno invazivna kardiohirurgija se razvija početkom 90-ih godina i svoju primenu definitivno ostvaruje kroz hirurgiju mitralnog zaliska, gde se u međuvremenu etablirala kao standardni način lečenja. Parcijalna sternotomija, kao i mini torakotomija postaju sinonimi za [minimalno-invazivni pristup aortnoj valvuli](#). U daljem tekstu će biti obrađene osnove desne lateralne minitorakotomije (*minimally invasive cardiac lateral Surgery Technique – MICLAT S*), kao i tipovi valvula koji se u takvom pristupu najčešće koriste.

Osvrt na hirurške tehnike zamene aortnog zaliska

PubMed nas upućuje na preko 10.000 publikacija na postavljeno pitanje “*minimally invasive cardiac surgery*”. Bez obzira na brojne radove, postoji još uvek diskusija kada je u pitanju bezbednost pacijenta i kvalitet same procedure. Na tu temu, još uvek, ne postoji jasan konsenzus! Elem, razvojem [TAVI koncepta](#), konvencionalna hirurgija dobila je ozbiljan izazov. Iz svakodnevnog kliničkog iskustva saznajemo da se pacijenti sve više raspituju o operacijama na srcu bez otvaranja grudnog koša. Međutim, takvi zahvati su tehnički zahtevni i podrazumevaju ozbiljnu pripremu i medicinsku ekspertizu.

Endoskopski pristup - tehnički aspekti

Početkom 2000-ih razvija se video pristup preko desne lateralne torakotomije. U međuvremenu se ovakva hirurška tehnika standardizovala prvenstveno kroz lečenje bolesti mitralne valvule.

Kanulacija (“priključak” na mašinu za vantelesni krvotok)

Kanulacija se obavlja tzv. Seldingerovom tehnikom kroz femoralne (preponske) krvne sudove. Ovde je obavezna TEE kontrola žice vodilje. To se odnosi kako na vensku, tako i na arterijsku liniju. Cilj venske je svakako maksimalno dobra drenaža venskog sistema tj. desne pretkomore odnosno srca. Manipulacija arterijskom kanilom se mora vršiti sa krajnjim respektom, zato što komplikacije poput retroperitonealnog krvarenja ili disekcije mogu biti fatalne za pacijenta. Na ovaj način se arterijska perfuzija uspostavlja retrogradno (femoro-femoralni *bypass*).

Desna lateralna mini-torakotomija (MICLAT S)

Pacijent je pozicioniran na leđima, sa blago odignutom desnom stranom tela. Rez je veličine oko 5 cm u predelu trećeg međurebarnog prostora, u nivou prednje aksilarne linije (infero-lateralno u muškaraca, a submamarno u žena). Tako se omogućava pristup za plasiranje jednog “*soft – tissue retractor*”. Perikard se otvara paralelno sa n. phrenicus-om, na distanci 3-4 cm-a. Kroz drugi interkostalni prostor se uvodi kamera kroz port velicine oko 1 cm. Dodatni mali rez veličine 1 cm, nam omogućava klemovanje aorte , tzv. *Chitwood* klemom.

Operativni tok

Nakon klemovanja aorte („*cross – clamping*“) kroz dugačku liniju , tzv. iglu, aplicira se rastvor kardioplegije u koren aorte. U našoj klinici se primenjuje *Bretschneider* kardioplegični rastvor (Custodiol). Vrlo je važno napomenuti da se srce rasterećuje preko „venta,, (gornja desna

plućna vena u ovom slučaju). Ovo je važan momenat jer se time dobija apsolutno čisto operativno polje koje je imperativ pri izvođenju ovako tehnički zahtevne operacije. Aortotomija se izvodi nekoliko centimetara distalno od ušća koronarnih arterija (*corpus adiposum aortae ascendens*). Nakon precizne inspekcije se plasiraju šavovi koji nam omogućavaju ekspoziciju stenozirane aortne valvule.

Ovde je dobar trenutak da se osvrnemo na celokupni operativni „*setting*“. Naime, konvencionalna operacija podrazumeva tzv. 2D dimenziju, dok endoskopski zahvat funkcioniše u 3D orijentaciji! To je tehnički iskorak i podrazumeva savršenu pripremu hirurga. Instrumentarijum je isti kao i kod minimalno invazivnih operacija mitralnih zalistaka. U Nemačkoj veliku ekspertizu u ovom polju imaju kolege iz Drezdena na čelu sa profesorom **Utz Kappert**-om (gotovo da ne primenjuju klasični konvencionalni pristup).

Uklanjanje kalcijumskih depozita sa aortnog zaliska je ključno za uspeh procedure. Preoperativne pripreme podrazumevaju obavezan CT angiografski pregled aorte. Time možemo da procenimo da li je pacijent uopšte pogodan za ovakvu vrstu intervencije (položaj aorte, kalcifikati aortnog zaliska...). Dalje, najčešće primenjivani tipovi aortnih valvula su takozvane „*rapid – deployment*“ proteze. U tekstu će biti navedene njihove karakteristike. Svakako, u obzir dolaze svi oblici bioloških i mehaničkih valvula, sve u skladu sa tehničkim sposobnostima operatera. Nakon implantacije, proveravaju se ušća koronarnih arterija i sledi zatvaranje aorte. „*Deairing*“ se vrši kroz liniju kardioplegije na ascendentnoj aorti. Pre skidanja sa mašine za ekstrakorporalni krvotok, postavlja se epikardijalni, temporarni *pacemaker*. Dalji postupak teče rutinski ([TEE kontrola](#), femoralna dekanulacija, drenaža).

CT Angiografija - osnovne karakteristike

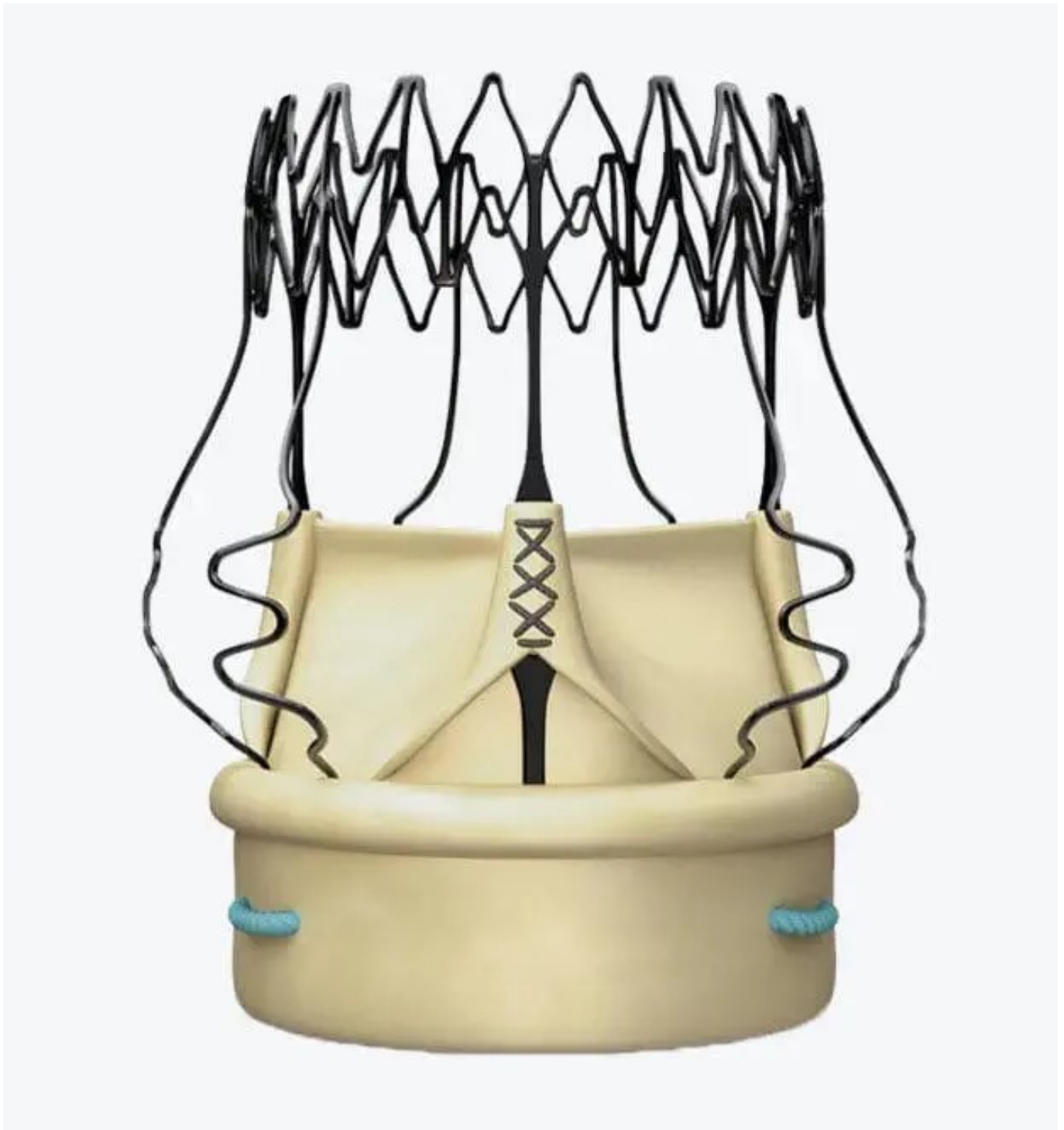
- 1.
- 2.
- 3.
- 4.
- 5.
- 6.

Rapid – deployment aortne valvule

Danas postoje dva tipa ovakvih valvula:

1. Perceval (Corcym , London, UK)
2. Intuity (Edwards, USA)

U daljem tekstu će biti detaljnije opisane osnovne karakteristike Perceval proteza, imajući u vidu da se ovaj tip biološke valvule najčešće koristi u minimalno-invazivnim tehnikama.



Perceval je samoekspandirajuća proteza bez fiksirajućih šavova. Na tržištu je prisutna od 2011. godine. Valvula je napravljena od goveđeg perikarda i nitinolskog omotača koji je podeljen na gornji i donji prsten. Proteza je dizajnirana sa 20% većim dijametrom nego njen merač, što se mora svakako imati u vidu pri implantaciji (opasnost od *oversizing-a*). Fleksibilne karakteristike *inflow* prstena omogućavaju odličnu intraanularnu implantaciju. Valvula se proizvodi u S; M; L; XL; veličini. Mora se napomenuti da je proteza modifikovana, to znači da na tržištu osim Perceval, postoji i tip Perceval + (primarna razlika je u kraćem *inflow* stentu i samim tim se dobija intraanularno pozicioniranje, čime se smanjuje postoperativna mogućnost za nastanak AV bloka). Zalistak podseća na klasičnu samoekspandirajuću TAVI valvulu, naravno sa

drugačijim funkcionalnim karakteristikama. Sam koncept *rapid–deployment* proteza je osmišljen sa namerom da cela procedura bude brža, a sa boljim hemodinamskim rezultatima upoređujući ih sa [TAVI valvulama](#). Uzimajući u obzir sve ove činjenice (brža implantacija, skraćeno vreme mašine za ekstakorporalni krvotok, hemodinamske karakteristike) sigurno je ovakav tip proteze najzahvalniji za endoskopsku implantaciju! Pored odličnog poznavanja valvule, vrlo je važno znati dimenzije aortnog zaliska, kao i korena aorte, odnosa anulusa i sinotubularne spojnice. TEE je osnovna dijagnostička metoda koja se koristi intraoperativno i ukazuje nam na sledeće informacije:

1. Veličina anulusa
2. Oblik (okrugao, trolisni zalisci – bolji rezultati; dok ovalni oblik, [bivelarni zalisci](#), često može biti kontraindikacija)
3. Odnos između anulusa i sino-tubularne spojnice (ratio 1.3)
4. Odnos mitralnog i aortnog zaliska

Detaljni opis implantacije Perceval proteze je najbolje opisan u sledećem članku -[The 10 Commandments of Perceval Implantation](#)

Pro et Contra

Rapid–deployment proteze (Perceval) su osmišljene sa idejom da skrate vreme operacije i omoguće nam tehnički kompleksniji, ali po pacijenta svakako bolji pristup. Ovde ne smemo zaboraviti regularnu dekalifikaciju aortnog zaliska, što je u osnovi elementarna razlika u odnosu na implantaciju TAVI proteza. Za sada postoji nekoliko studija, ali najveća prospektivna, randomizirana , multicentrična studija – PERSIST ističe vrlo dobre rezultate Perceval proteza.

Osnovni nedostaci ove veštačke valvule se vezuju za same početke njene implantacije. Mora se napomenuti da je Perceval modifikovao proizvod kao i hiruršku edukaciju i samim tim uticao na redukciju dva osnovna problema: [paravalvularni leak](#) i učestalost implantacije pacemakera.

Minimalno invazivni pristup (MICALAT S) u [zameni aortne valvule](#) predstavlja iskorak u svetu kardiomedicine uopšte. Sagledavajući sve aspekte lečenja (medicinski, ekonomski, naučni), naravno bez pravljenja kompromisa na štetu naših pacijenata, MICALAT S postaje novi “zlatni standard“ u zbrinjavanju valvularnih bolesti. Time se već podarzumeva da primarni fokus ne ostaje samo na “operaciji“, već obuhvata jedan konsekvantni tretman. To znači dobru komunikaciju sa pacijentom, preoperativnu pripremu, standardizovano izvođenje same procedure i praćenje pacijenata sa odličnom bazom podataka. Samo na taj način možemo očekivati dobre rezultate.